

## Cuore

### Pericardio

**Il cuore è rivestito dal pericardio**, una membrana sierosa che consta di un *foglietto viscerale* (profondo; è l'epicardio; a questo livello può raccogliersi del grasso, particolarmente in corrispondenza dei solchi) e un *foglietto parietale* (superficiale), che si continua con lo spazio in cui il cuore è contenuto (*sacco fibroso del pericardio*). Quindi, dall'interno all'esterno, avremo:

1. Foglietto viscerale del pericardio
2. Foglietto parietale del pericardio
3. Sacco fibroso del pericardio

Forma  $\Rightarrow$  cono tronco a base inferiore

La base corrisponde al centro frenico del diaframma, l'apice all'aorta e all'arteria polmonare.

La faccia antero-laterale del pericardio presenta i cosiddetti *triangoli pleurici* (regioni triangolari ad apice comune poste tra i due polmoni).



La faccia posteriore è in rapporto con l'esofago, i nervi vaghi, la vena azigos, l'aorta e il dotto toracico (posto dietro all'aorta; diametro: 3 mm; raccoglie tutta la linfa del corpo e la riporta nel sistema circolatorio, sboccando all'unione tra le vene giugulare interna e succlavia sinistre).

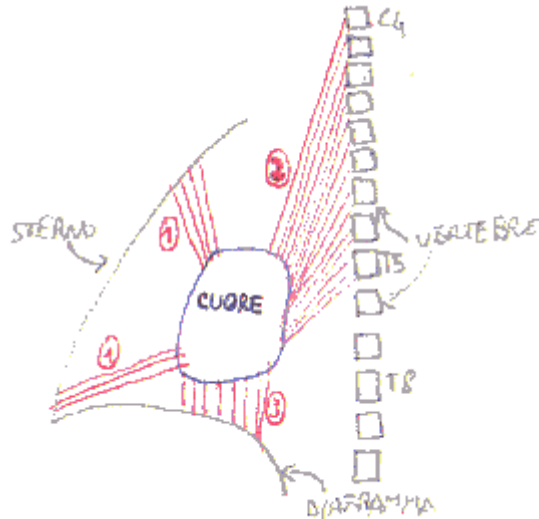
Connessioni del pericardio:

- Inferiormente  $\Rightarrow$  centro frenico del diaframma
- Anteriormente  $\Rightarrow$  sterno
- Lateralmente  $\Rightarrow$  pleura parietale mediastinica

A causa di queste connessioni, non si può isolare il pericardio.

Legamenti del pericardio:

1. *Sterno-pericardici superiore* (per il manubrio) e *inferiore* (per il processo xifoideo) (faccia interna dello sterno)
2. *Vertebro-pericardici* (da C4 a T5) (faccia anteriore delle vertebre) (prendono rapporto con le grosse vene del cuore; sono in connessione con la fascia cervicale profonda)
3. *Freno-pericardici laterali*



Recessi della cavità pericardica:

- *Seno trasverso del pericardio*  $\Rightarrow$  tra arteria polmonare e aorta, davanti alla parete anteriore degli atri.
- *Seno obliquo del pericardio* (di Haller)  $\Rightarrow$  tra vene cave e vene polmonari di destra, e vene polmonari di sinistra

## Cuore

Diametro verticale = 7-9 cm

Diametro trasversale = 9-11 cm

Il cuore è collocato nel mediastino anteriore.

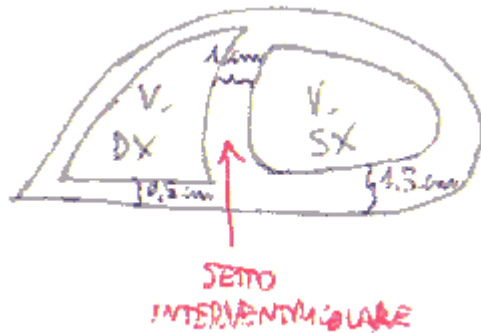
Mediastino:

- Anteriore  $\Rightarrow$  cuore, nervo frenico ( $\Rightarrow$  diaframma)
- Posteriore  $\Rightarrow$  esofago, aorta, nervo vago ( $\Rightarrow$  visceri addominali e pelvici), dotto toracico, vene azigos ed emiazigos

Il cuore poggia sul diaframma, a livello del centro frenico, a cui aderisce tramite il sacco fibroso del pericardio e i legamenti freno-pericardici. Il cuore, quindi, è sottoposto ai movimenti del diaframma (ma il centro frenico si muove pochissimo).

**Il cuore è un viscere muscolare cavo che funziona da pompa aspirante (durante la diastole) ed espirante (durante la sistole).**

Nel cuore completamente formato, si distinguono due atri (destro e sinistro) e due ventricoli (destro e sinistro). L'atrio sinistro è più piccolo dell'atrio destro, ma ha pareti più spesse rispetto ad esso. Il ventricolo sinistro è più grande del ventricolo destro; ha anche una parete più spessa (rapporto 3:1  $\Rightarrow$  1,5 cm contro 0,5 cm). Il ventricolo destro ha però una parete più spessa di quella degli atri.



Nel cuore in situ, si possono notare quasi esclusivamente i ventricoli, perché gli atri sono coperti dall'aorta e dall'arteria polmonare. Degli atri si vedono solo le *auricole destra* (più grande; appartiene all'atrio destro) e *sinistra* (più piccola; appartiene all'atrio sinistro). Tra aorta e arteria polmonare c'è uno spazio vuoto, il *seno trasverso del pericardio*.

Il cuore deriva dalla suddivisione del tubo cardiaco embrionale ⇒ sepimentazione trasversale che determina la formazione di un primitivo atrio e di un primitivo ventricolo. In seguito, c'è una sepimentazione verticale che determina la suddivisione in cuore destro e cuore sinistro.

Il tubo cardiaco ha una tonaca intima, una tonaca media (tessuto muscolare) e una tonaca avventizia. Con la sepimentazione, si aggiunge una suddivisione della parete muscolare: si distinguono pertanto la muscolatura degli atri dalla muscolatura dei ventricoli. Le due muscolature sono separate anche funzionalmente: indipendenza elettrica atri-ventricoli. Uno stimolo che parte dall'atrio destro può arrivare al ventricolo solo tramite un tessuto di conduzione, perché la muscolatura comune tra atri e ventricoli regredisce (se in certi punti non regredisce ⇒ fasci muscolari di Kent, che conducono lo stimolo elettrico).

Tra atri e ventricoli c'è il piano atrio-ventricolare, su cui si trova lo scheletro fibroso del cuore, che costituisce una demarcazione netta tra la muscolatura degli atri e la muscolatura dei ventricoli.

Cuore destro ⇒ atrio e ventricolo destri ⇒ riceve e invia sangue venoso

Cuore sinistro ⇒ atrio e ventricolo sinistri ⇒ riceve e invia sangue arterioso

Ciascun atrio è collegato col ventricolo corrispondente; l'atrio destro è separato dall'atrio sinistro, così come il ventricolo destro è separato dal ventricolo sinistro: in altre parole, in condizioni normali, non esistono connessioni tra cuore destro e cuore sinistro.

Il cuore ha una forma a piramide a base triangolare. La base è orientata verso la colonna vertebrale (T5-T8); l'apice in avanti, in basso e a sinistra (5° spazio intercostale di sinistra, lungo la linea mammillare sinistra (passante per il capezzolo sinistro)).

Il cuore ha un colore marron-rossastro (il pericardio, essendo una sierosa, è trasparente). Ci sono però anche zone giallastre sotto l'epicardio ⇒ grasso ⇒ si deposita a livello dei solchi di superficie. La consistenza è quella di un muscolo cavo.

Peso: 250-300 g (> 350 g ⇒ cuore ipertrofico; > 500 g ⇒ cardiomegalia).

Siccome il cuore ha una forma a piramide triangolare, si possono distinguere 3 **facce**:

- *Faccia sterno-costale* ⇒ antero-laterale
- *Faccia diaframmatica* ⇒ inferiore
- *Faccia polmonare* ⇒ a sinistra

Ci sono poi 2 **margini**:

- *Acuto* ⇒ destro; è stretto e quasi orizzontale
- *Ottuso* ⇒ sinistro; è dolce e quasi verticale

La base del cuore guarda indietro, verso la colonna vertebrale. È costituita dai due atri.  
L'apice (o punta, o *mucrone*) del cuore corrisponde all'apice del ventricolo sinistro.

**Solchi di superficie** ⇒ indicano il confine tra atri e ventricoli e tra cuore destro e cuore sinistro

*Solco atrio-ventricolare o coronario* ⇒ tra atri e ventricoli. Lungo di esso scorrono le arterie coronarie. Corrisponde al piano atrio-ventricolare, su cui sono presenti i 4 orifici delle cavità cardiache.

*Solchi interventricolari anteriore e posteriore* ⇒ tra i ventricoli, nella parte ventricolare del cuore. Si uniscono a livello dell'apice del cuore (*incisura dell'apice del cuore*, lungo il margine acuto). Lungo di essi scorrono i rami discendenti anteriore e posteriore delle arterie coronarie.

*Solco interatriale* ⇒ tra gli atri. Lo si vede guardando il cuore dalla base.

Il solco interventricolare anteriore non divide in maniera simmetrica il cuore ⇒ è spostato a sinistra, perché il ventricolo destro è più esteso nella superficie sterno-costale. Il solco interventricolare posteriore è spostato, invece, a destra, perché il ventricolo sinistro è più esteso nella superficie diaframmatica. Quindi, le camere cardiache non sono tra loro parallele: la destra è più estesa in avanti, la sinistra indietro ⇒ influenza sulla trasmissione dell'impulso elettrico e sul territorio di distribuzione delle coronarie.

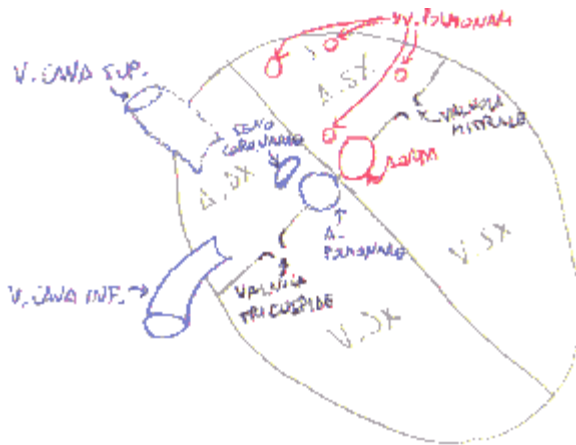
**Crux cordis** ⇒ punto d'incontro tra solco coronario e solco interventricolare posteriore. Qui una delle due coronarie si incurva per scendere nel solco interventricolare posteriore: può essere la coronaria destra o sinistra (predominanza del circolo coronarico destro o sinistro, oppure circolo coronarico bilanciato).

### **Riassunto sulla dinamica della circolazione sanguigna cardiaca**

1. L'atrio destro raccoglie il sangue venoso proveniente da tutto il corpo, tramite le vene cave superiore e inferiore.
2. Il sangue passa, attraverso la valvola tricuspide o atrio-ventricolare destra, nel ventricolo destro.
3. Il sangue venoso è convogliato nell'arteria polmonare, che lo veicola ai polmoni.
4. Nei polmoni, il sangue venoso viene ossigenato e diventa arterioso.
5. Il sangue arterioso va all'atrio sinistro, attraverso le 4 vene polmonari.
6. Il sangue passa, attraverso la valvola mitrale o bicuspidale o atrio-ventricolare sinistra, al ventricolo sinistro.
7. Il sangue arterioso, infine, è convogliato nell'aorta, che lo veicola a tutto l'organismo.

Gli orifici atrio-ventricolari destro e sinistro (***osti venosi***), che presentano le valvole tricuspide e mitrale, e gli orifici delle arterie polmonare e aorta (***osti arteriosi***) sono collocati sul piano atrio-ventricolare.

L'orifizio dell'arteria polmonare è posto davanti e a sinistra di quello dell'aorta.



### Setti:

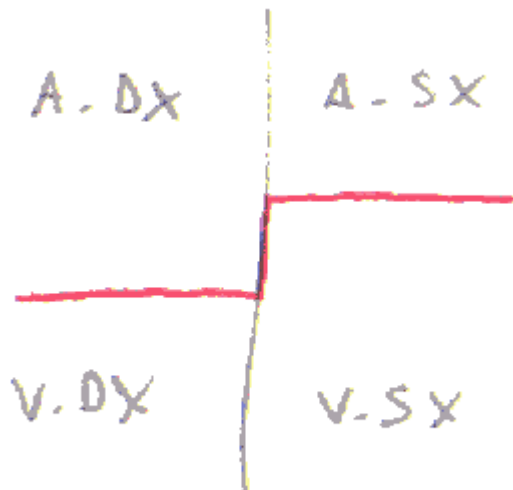
- Interatriale
- Interventricolare

Nella vita embrionale sono aperture che regrediscono in seguito. Il setto interventricolare regredisce prima della nascita; il setto interatriale dopo. Se rimangono aperti, si ha una cardiomiopatia.

I setti sono di natura muscolare agli estremi, mentre nella parte centrale presentano natura fibrosa (qui, nella vita embrionale, c'era un foro). Non sono sagittali, ma obliqui.

Il piano atrio-ventricolare può essere considerato un setto, che consta di una parte laterale muscolare e di una parte centrale fibrosa.

La parte fibrosa del setto atrio-ventricolare non è perfettamente orizzontale, ma ha un andamento a "S": superiormente è interatriale, inferiormente interventricolare. In questo modo, c'è una connessione tra atrio destro e ventricolo sinistro.



Il setto interventricolare è concavo verso sinistra (a causa della pressione sanguigna).

### Atrio destro

È diviso in due parti da un solco di superficie (**solco terminale**), che delimita il confine tra la parte anteriore e la parte posteriore dell'atrio destro.

Atrio destro:

- Parte posteriore ⇒ solco delle vene cave ⇒ parete liscia

- Parte anteriore  $\Rightarrow$  atrio propriamente detto  $\Rightarrow$  parete irregolare

Nel solco terminale è presente la *cresta terminale*, un repere per il nodo seno-atriale.

Dalla cresta terminale partono i fasci dei *muscoli pettinati*, che si inseriscono sulla parete laterale dell'atrio propriamente detto, conferendole il caratteristico aspetto irregolare.

L'atrio destro riceve la vena cava superiore, il cui orifizio è privo di valvole, e la vena cava inferiore, che presenta la il lembo valvolare della *valvola di Eustachio*, residuo di una valvola embrionale, che indirizza il sangue verso il setto interatriale, che nel feto è pervio (a livello del forame ovale). Nel feto, quindi, il sangue (ossigenato nella placenta e quindi riportato al cuore dalla vena cava inferiore) può passare direttamente dall'atrio destro all'atrio sinistro, per intraprendere poi la circolazione arteriosa generale con l'aorta.

Il setto interatriale presenta la **fossa ovale** (che nel feto è pervia e assume pertanto il nome di *forame ovale* e permette il passaggio del sangue dall'atrio destro all'atrio sinistro). Essa è composta dalla porzione membranosa del setto interatriale.

**Valvola del Vieussens**  $\Rightarrow$  lembo valvolare che chiude il foro ovale, trasformandolo in fossa ovale. Il foro ovale si chiude perché il sangue spinge la valvola del Vieussens nel foro (dal lato sinistro). La chiusura del foro ovale nel 30% dei casi (non patologici) è incompleta: si tratta di una chiusura solo funzionale, non anche anatomica.

*Orifizio del seno coronario*  $\Rightarrow$  è posto sulla parete mediale dell'atrio destro, sotto la fossa ovale. C'è una valvola che impedisce il reflusso nel seno coronario (*Valvola di Tebesio*).

L'*auricola destra* è un'appendice dell'atrio destro che abbraccia l'aorta ascendente (l'auricola sinistra è una propaggine anteriore dell'atrio sinistro, che abbraccia l'arteria polmonare). L'*apertura per l'auricola destra* è un recesso in cui il sangue può coagulare, formando così dei trombi, perché il flusso ematico qui è lento.

*Triangolo di Koch*  $\Rightarrow$  sede del nodo atrio-ventricolare (nella parete mediale dell'atrio destro). I suoi limiti sono:

- Linea di inserzione del lembo settale o mediale della valvola tricuspidale
- Margine antero-mediale dell'orifizio del seno coronario
- Tendine di Todaro  $\Rightarrow$  cordoncino di collagene subendocardico, che decorre nella continuazione del margine libero della valvola di Eustachio, fino al setto interatriale.

### **Ventricolo destro**

È più sviluppato sulla faccia anteriore del cuore (il ventricolo sinistro è più sviluppato su quella posteriore).

Ha una forma a piramide.

L'orifizio atrio-ventricolare destro o della valvola tricuspidale o ostio venoso destro mette in connessione il ventricolo destro con l'atrio destro. È largo 3 dita (più ampio di quello di sinistra o della valvola mitrale o ostio venoso sinistro (2 dita)). È delimitato da un anello fibroso, su cui sono inseriti i 3 lembi della valvola.

#### ***Valvola tricuspidale:***

1. Lembo anteriore  $\Rightarrow$  il più esteso
  2. Lembo posteriore
  3. Lembo mediale o settale  $\Rightarrow$  il più piccolo; è attaccato sul setto interventricolare
- I lembi sono lamine mobili, formati dallo strato più interno del cuore (endocardio). Ciascun lembo presenta una faccia interna (o assiale) e una faccia esterna (o parietale).

Il lembo mediale o settale è utile per identificare il *triangolo di Koch*, sede del nodo atrio-ventricolare del tessuto di conduzione del cuore.

I lembi della valvola tricuspidale sono connessi con i 3 **muscoli papillari**, che sono inseriti sulla faccia interna del ventricolo destro. Essi si distinguono in **anteriore** (o grande muscolo papillare; inserito sulla parete anteriore del cuore), **posteriore** (inserito sulla parete diaframmatica) e **mediale o settale** (inserito sul setto interventricolare).

Dai muscoli papillari si dipartono delle *corde tendinee* che vincolano l'escursione dei movimenti della valvola tricuspidale, inserendosi sulla superficie esterna (parietale) dei lembi e sul loro margine libero.

Il ventricolo destro presenta:

- una parte rugosa, che delimita la **camera di afflusso o di riempimento** (sezione venosa)
- una parte liscia, che delimita la **camera di efflusso o di uscita** (sezione arteriosa)

Durante la diastole, il sangue passa dall'atrio destro alla camera di afflusso del ventricolo destro.

Durante la sistole, il sangue passa dalla camera di afflusso alla camera di efflusso.

Il sangue, quindi, prima scende e poi risale, formando un gomito a livello della *cresta sopraventricolare*.

La camera di riempimento ha una superficie rugosa dovuta a delle **trabecole carnee** (fascetti muscolari), che sono suddivise in:

- I° ordine ⇒ muscoli papillari.
- II° ordine ⇒ *trabecola setto-marginale o fascio moderatore o di Leonardo* ⇒ si estende dal setto interventricolare alla base del muscolo papillare anteriore. Concorre a determinare, in basso, il confine tra le due camere (insieme alla cresta sopraventricolare (in alto)). È chiamata anche fascio moderatore, perché limita l'estensione del ventricolo destro (la sua manipolazione comporta l'alterazione della conduzione elettrica del cuore).
- III° ordine ⇒ rilievi che sono scolpiti nella superficie interna della camera di riempimento.

La camera di efflusso ha delle pareti lisce e porta all'orifizio dell'arteria polmonare: è detta perciò *cono arterioso*.

L'orifizio di passaggio tra la camera di riempimento e la camera di efflusso è delimitato da:

- Superiormente ⇒ cresta sopraventricolare, lembo inferiore della tricuspidale
- Inferiormente ⇒ trabecola setto-marginale
- Medialmente ⇒ setto interventricolare
- Lateralmente ⇒ muscolo papillare anteriore

*Cresta sopraventricolare* ⇒ rilievo o cervice muscolare nella parte più alta del ventricolo destro. Va dal setto interventricolare alla parete anteriore del ventricolo destro. Separa la tricuspidale dall'arteria polmonare (a sinistra non c'è separazione tra mitrale e aorta ⇒ differenza importante tra ventricolo destro e ventricolo sinistro ⇒ i processi infiammatori colpiscono entrambi gli orifizi nel ventricolo sinistro; uno o l'altro nel ventricolo destro).

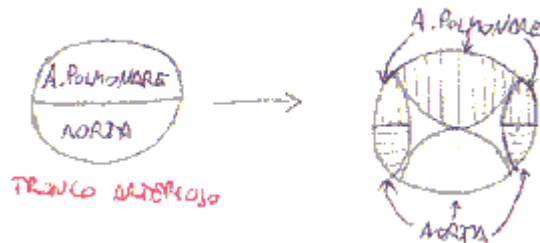
**Valvola polmonare** ⇒ si diparte dalla camera di efflusso o di uscita del ventricolo destro. Ha un anello fibroso circolare (diverso da quello della tricuspidale, che è ovalare), su cui sono inserite le 3 **valvole semilunari**, rappresentate da 3 lembi valvolari a nido di rondine, che hanno la funzione di impedire il riflusso del sangue durante la diastole. Esse sono:

- Anteriore
- Posteriore destra
- Posteriore sinistra

Ciascuna semilunare presenta un *nodulo di Morgagni*, che è un ispessimento al centro del margine libero dei lembi valvolari semilunari. Anche l'aorta possiede 3 semilunari, che presentano ciascuna un nodulo di Aranzio (vedi dopo).

**Seni di Valsalva**  $\Rightarrow$  sfiancamenti, dilatazioni (visibili dall'esterno del vaso) della radice dell'arteria polmonare, in corrispondenza delle 3 semilunari. Sono classificati come: anteriore, posteriore destro e posteriore sinistro. Anche l'aorta ne presenta 3 (anteriore destro, anteriore sinistro, posteriore), visto che possiede a sua volta 3 semilunari.

Nell'embrione, l'arteria polmonare e l'aorta sono costituite dal tronco arterioso, che si divide poi per opera di un setto arterioso. Esso presenta valvole semilunari: l'arteria polmonare si prende la anteriore; l'aorta si prende la posteriore; le 2 laterali sono divise a metà e poi prese da entrambe.



### **Atrio sinistro**

Ha una forma ovoidale.

L'atrio sinistro è lievemente più piccolo dell'atrio destro.

Il ventricolo sinistro è lievemente più grande del ventricolo destro.

Anche se la capacità è diversa, il volume di sangue circolante è uguale.

L'atrio sinistro (3 mm) ha una parete più spessa dell'atrio destro (ventricolo sinistro: 1,5 cm; ventricolo destro: 0,5 cm).

L'atrio destro ha un diametro maggiore verticale, perché riceve le vene cave (che si immettono verticalmente). L'atrio sinistro ha un diametro maggiore trasversale, perché riceve le vene polmonari (che si immettono trasversalmente).

L'atrio sinistro riceve le vene polmonari (che hanno un diametro di 1,5 cm).

L'*auricola sinistra* è una propaggine anteriore dell'atrio sinistro, che abbraccia l'arteria polmonare (l'auricola destra è una propaggine anteriore dell'atrio destro, che abbraccia l'aorta).

L'ostio venoso di sinistra, che fa comunicare l'atrio sinistro col ventricolo sinistro, è detto valvola bicuspidale o mitrale.

### **Ventricolo sinistro**

Nel ventricolo sinistro non c'è separazione netta tra camera di riempimento e di efflusso, perché aorta e mitrale non sono separate da una struttura analoga alla cresta sopraventricolare del ventricolo destro. Anzi, esse presentano un tratto in comune, costituito dal lembo antero-mediale della mitrale e dalla valvola semilunare anteriore sinistra dell'aorta.

È più sviluppato sulla faccia posteriore del cuore (il ventricolo destro è più sviluppato su quella antero-laterale).

Ha una forma a cono. La base è orientata verso il piano atrio-ventricolare.

L'orifizio atrio-ventricolare sinistro o ostio venoso sinistro è largo 2 dita (quello destro 3 dita).

### **Valvola mitrale:**

1. Lembo antero-mediale  $\Rightarrow$  determina il confine tra le due camere del ventricolo sinistro



2. Lembo postero-laterale  $\Rightarrow$  è grande metà dell'altro lembo

I **muscoli papillari** del ventricolo sinistro sono 2: **anteriore** (sulla parete antero-mediale) e **posteriore** (sulla parete postero-laterale). Come nel ventricolo destro, dai muscoli papillari si dipartono delle *corde tendinee* che vincolano l'escursione dei movimenti della valvola mitrale, inserendosi sulla superficie esterna (parietale) dei lembi e sul loro margine libero.

La cuspidi antero-mediale della mitrale è adiacente (e quindi mette in comune un tratto di parete) alla semilunare anteriore sinistra della valvola aortica. Questa regione comune costituisce il confine tra camera di riempimento e di afflusso del ventricolo sinistro.

**Valvola aortica**  $\Rightarrow$  si diparte dalla camera di efflusso o di uscita del ventricolo sinistro. Ha un anello fibroso, su cui sono inserite le 3 **valvole semilunari**, rappresentate da 3 lembi valvolari a nido di rondine, che hanno la funzione di impedire il riflusso del sangue durante la diastole. Esse sono:

- Anteriore destra
- Anteriore sinistra
- Posteriore

Ciascuna semilunare dell'aorta presenta un *nodulo di Aranzio*, che è un ispessimento al centro del margine libero dei lembi valvolari semilunari.

**Seni di Valsalva**  $\Rightarrow$  sfiancamenti, dilatazioni (visibili dall'esterno del vaso) della radice dell'aorta, in corrispondenza delle 3 semilunari. Sono classificati come: anteriore destro, anteriore sinistro e posteriore. Anche l'arteria polmonare ne presenta 3 (anteriore, posteriore destro, posteriore sinistro), visto che possiede a sua volta 3 semilunari.

Dai seni di Valsalva (anteriore) destro e (anteriore) sinistro (*cuspidi coronariche*; quella posteriore è detta "cuspidi non coronarica") originano le arterie coronarie (che vascolarizzano il cuore).

### Scheletro fibroso del cuore

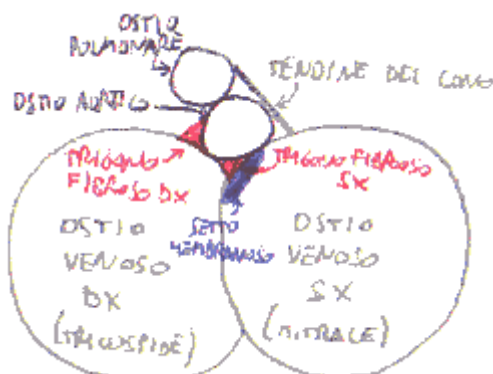
Sede  $\Rightarrow$  piano atrio-ventricolare

Struttura  $\Rightarrow$  tessuto fibroso denso

Rapporti  $\Rightarrow$  con osti venosi e arteriosi, a livello delle inserzioni delle cuspidi e delle fibre muscolari del miocardio

Elementi costitutivi:

1. Anelli fibrosi degli osti venosi (ovalari)
2. Anelli fibrosi degli osti arteriosi (cerchio a 3 festoni o corona a 3 punte)
3. Trigoni fibrosi destro e sinistro  $\Rightarrow$  si toccano tramite la punta
4. Tendine del cono (tra gli osti dell'aorta e della polmonare)
5. Setto membranoso (parte fibrosa del setto interventricolare)



Il trigono fibroso destro e il setto membranoso costituiscono il corpo fibroso centrale.

Gli orifizi dello scheletro del cuore sono su un piano frontale.

Funzioni dello scheletro fibroso del cuore:

1. Assicurare la discontinuità elettrofisiologica tra miocardio atriale e miocardio ventricolare ( $\Rightarrow$  gli atri si devono contrarre prima dei ventricoli), eccetto che a livello del tessuto di conduzione.
2. Supporto stabile, ma deformabile, per l'attacco del core fibroso delle valvole atrio-ventricolari.

Le valvole atrio-ventricolari (tricuspide e mitrale) sono sdoppiamenti dell'endocardio, includenti un core di collagene, che si inserisce sullo scheletro del cuore.

Le 3 valvole semilunari si inseriscono sul contorno festonato delle valvole aortica e semilunare. Questo contorno costituisce il confine tra il lume dell'aorta (o dell'arteria polmonare) e la parete del ventricolo: in questo modo, arteria e ventricolo si interdigitano, condividendo un tratto di parete. Le valvole semilunari dell'aorta e dell'arteria polmonare sono pieghe di endocardio con core fibroso. Il lembo di ciascuna semilunare è inserito col margine convesso in parte alla parete infundibolare del rispettivo ventricolo, in parte alla radice dell'arteria a cui appartengono.

### **Struttura del cuore**

Il cuore è composto da 3 diversi tessuti (dall'esterno all'interno):

- Epicardio
- Miocardio
- Endocardio

**Epicardio**  $\Rightarrow$  è lo strato più esterno e più sottile ( $\Rightarrow$  appare lucente). È il foglietto viscerale del pericardio. Riveste il cuore e le radici delle vene cave, dell'arteria polmonare e dell'aorta. È composto a sua volta da due strati:

1. Strato superficiale  $\Rightarrow$  mesotelio (deriva dal celoma) (le cellule cambiano forma a seconda del momento funzionale); poggia su una tonaca propria (connettivo denso con fibre elastiche);
2. Strato profondo  $\Rightarrow$  connettivo denso sub-epicardico; vi scorrono vasi e nervi; a questo livello può raccogliersi del grasso, particolarmente in corrispondenza dei solchi.

**Endocardio**  $\Rightarrow$  riveste la superficie interna del cuore. È più spesso a livello dell'atrio sinistro ( $\Rightarrow$  colore biancastro). È sottile e lucente. Si divide in:

- Endocardio parietale  $\Rightarrow$  riveste tutte le pareti del cuore
- Endocardio valvolare  $\Rightarrow$  riveste le 4 valvole

Inflammatione dell'endocardio parietale  $\Rightarrow$  endocardite

Inflammatione dell'endocardio valvolare  $\Rightarrow$  valvulite

Consta di vari strati:

1. Endotelio
2. Tonaca propria  $\Rightarrow$  connettivo ricco di fibre elastiche ( $\Rightarrow$  per adattamento all'espansione-rilassamento del cuore durante la sistole e la diastole)
3. Strato sub-endocardico  $\Rightarrow$  vi decorrono ramificazioni del tessuto di conduzione (però il nodo seno-atriale è sub-epicardico)

**Miocardio**  $\Rightarrow$  è lo strato intermedio della parete del cuore. Si divide in:

1. Miocardio comune o di lavoro  $\Rightarrow$  costituisce la parete del cuore in quasi tutti i punti; contraendosi fa variare il volume del cuore.
2. Miocardio specifico o del tessuto di conduzione  $\Rightarrow$  è localizzato in punti specifici della parete del cuore; si eccita e fa condurre l'eccitazione, partecipa minimamente alla contrazione del cuore.

Il miocardio comune consta di:

- Tessuto muscolare striato

- Connettivo interstiziale  $\Rightarrow$  avvolge i fasci primari, secondari, terziari di fibrocellule muscolari; porta vasi che nutrono le cellule; può infiammarsi ( $\Rightarrow$  miocardite interstiziale) e negli anziani dà luogo a miocardio-sclerosi (poche cellule muscolari ed eccesso di connettivo interstiziale)

I fasci muscolari si inseriscono sullo scheletro fibroso del cuore, formando due sistemi indipendenti: muscolatura atriale e muscolatura ventricolare. La connessione anatomo-funzionale tra le due muscolature è costituita dal tessuto di conduzione. Ciascun atrio e ciascun ventricolo hanno fibre muscolari proprie e fibre muscolari che li uniscono col controlaterale (gli atri tra loro; i ventricoli tra loro).

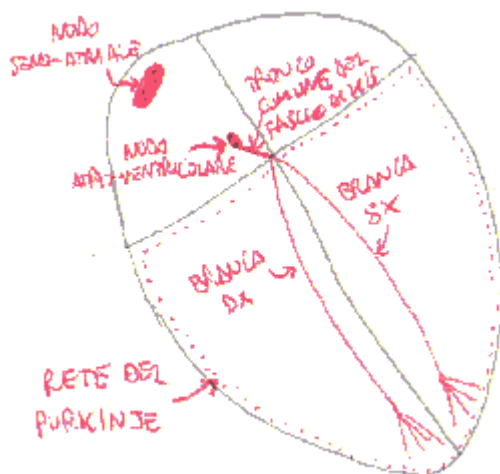
Muscolatura degli atri  $\Rightarrow$  fasci trasversali e verticali; forma un dispositivo a spirale che circonda lo sbocco delle vene nei due atri.

Muscolatura dei ventricoli  $\Rightarrow$  formula di Winslow (2 sacchi musc. propri contenuti in uno comune):

1. Fibre proprie  $\Rightarrow$  fasci ad ansa con la convessità in corrispondenza del margine del ventricolo
2. Fibre comuni  $\Rightarrow$  fibre anteriori, posteriori e suturali (costituiscono il setto interventricolare)

Il miocardio del tessuto di conduzione è tessuto muscolare striato, la cui striatura è però poco percepibile (perché l'actina e la miosina non sono ben organizzate come nel miocardio comune). Deriva dalla cresta neurale. **La muscolatura atriale e la muscolatura ventricolare sono elettrofisiologicamente indipendenti: lo stimolo alla contrazione passa dall'una all'altra solo ed esclusivamente attraverso i vari distretti del tessuto di conduzione**, che sono:

1. Nodo seno-atriale (risulta separato dai seguenti 4 distretti, che costituiscono collettivamente il sistema atrio-ventricolare o di His)
2. Nodo atrio-ventricolare
3. Tronco comune del fascio di His
4. Branche (destra e sinistra) del fascio di His
5. Rete del Purkinje



### **Nodo seno-atriale** (di Keith-Flack)

Diametro  $\Rightarrow$  1 cm

È collocato in sede sub-epicardica (tutto il resto del tessuto di conduzione è posto in sede sub-endocardica)

Sede  $\Rightarrow$  lato destro dello sbocco della vena cava superiore, in corrispondenza della parte alta del solco terminale, nell'atrio destro

Struttura  $\Rightarrow$  cellule pallide, a disposizione plessiforme (cioè a rete) con abbondante connettivo interstiziale. Le cellule hanno forma stellata e presentano prolungamenti in tutte le direzioni.

Arteria del nodo seno-atriale  $\Rightarrow$  arteria propria del nodo seno-atriale, che nutre e asporta i rifiuti dalle cellule che lo compongono.

È ravvisabile la presenza di cellule nervose simpatiche (neuroni)  $\Rightarrow$  nel trapianto di cuore, non è possibile ripristinare l'innervazione originaria (è impossibile ricucire i singoli assoni di tutti i neuroni), quindi il cuore rimane disconnesso dal SNC del ricevente; tuttavia non è denervato, perché ci sono queste cellule nervose.

### ***Nodo atrio-ventricolare*** (di Aschoff-Tawara)

Diametro  $\Rightarrow$  6 mm; lunghezza  $\Rightarrow$  6 mm; altezza  $\Rightarrow$  3 mm

Si continua col fascio di His

Sede  $\Rightarrow$  triangolo di Koch (lato destro del setto interatriale, nell'atrio destro)

Ha forma ovoidale

Struttura  $\Rightarrow$  cellule disposte a plesso (come nel nodo seno-atriale)

**Tronco comune del fascio di His**

Diametro  $\Rightarrow$  2 mm; lunghezza  $\Rightarrow$  1 cm

Decorre sul lato destro del trigono fibroso destro, poi sul lato destro del setto membranoso, infine sul margine superiore della porzione muscolare del setto interventricolare, perforato il quale si divide nelle branche destra e sinistra per i rispettivi ventricoli.

Il fascio di His è tutto nel cuore destro, tranne la sua branca sinistra, che decorre nel ventricolo sinistro.

***Branca destra del fascio di His***

Si dirige verso il muscolo papillare anteriore del ventricolo destro

Forma  $\Rightarrow$  cilindrica

Diametro  $\Rightarrow 2 \text{ mm}$

Decorre sul versante destro del setto interventricolare, per poi penetrare nella trabecola setto-marginale.

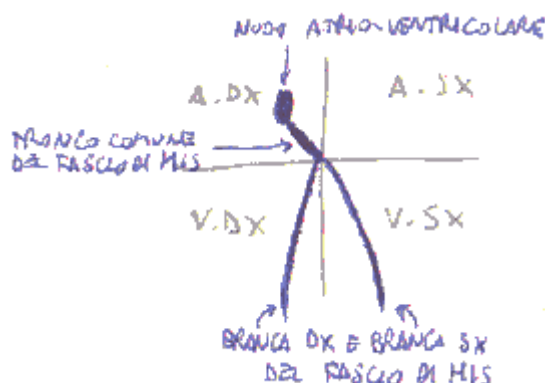
Il blocco della branca destra del fascio di His è comune negli anziani (non ha conseguenze, anche se porta anomalie nella conduzione dello stimolo).

### ***Branca sinistra del fascio di His***

Si dirige verso i muscoli papillari anteriore e posteriore del ventricolo sinistro

Forma  $\Rightarrow$  nastro appiattito

Decorre sul versante sinistro del setto interventricolare, per poi dividersi in un ramo anteriore e un ramo posteriore, diretti alla base dei muscoli papillari rispettivamente anteriore e posteriore.



## Rete del Purkinje

È una rete di cellule striate specializzate, collegate tra loro, immerse in un ampio connettivo interstiziale e dirette dall'apice fino alla base dei ventricoli.

Vascolarizzazione del tessuto di conduzione  $\Rightarrow$  il nodo seno-atriale è vascolarizzato da un ramo della coronaria destra (arteria del nodo seno-atriale), mentre il sistema atrio-ventricolare è

vascolarizzato da un ramo della coronaria dominante (ramo discendente posteriore della coronaria destra o sinistra, a seconda dei casi).

Il sistema atrio-ventricolare è circondato da tessuto connettivo che lo delimita e lo isola dal miocardio comune.

La contrazione ventricolare parte dall'apice del cuore e si propaga in direzione della base.

Lo stimolo cardiaco nasce automaticamente (è miogeno) dal nodo seno-atriale, indipendentemente dal sistema nervoso. Il nodo seno-atriale è il *pacemaker*: detta il ritmo (in condizioni normali: circa 70 pulsazioni al minuto).

Le cellule del nodo seno-atriale si depolarizzano e ripolarizzano ciclicamente, generando così l'eccitamento elettrico e propagandolo. Anche le cellule del miocardio comune si depolarizzano e ripolarizzano ciclicamente; il nodo seno-atriale, tuttavia, lo fa più velocemente di esse, dettando in questo modo il proprio ritmo alle altre cellule miocardiche. Anche nelle stazioni del sistema atrio-ventricolare ci sono cicli di depolarizzazione e ripolarizzazione, ma sono via via più lenti, man mano che ci si allontana dal nodo seno-atriale.

L'eccitamento parte dal nodo seno-atriale e va agli atri; da qui arriva all'apice del cuore (tramite il sistema atrioventricolare), dal quale risale, contraendo così i ventricoli. Il nodo atrio-ventricolare controlla l'eccitamento, dopo averlo ricevuto dal nodo seno-atriale, e lo diffonde tramite il fascio di His e la rete del Purkinje.

Sistema nervoso simpatico ⇒ accelera il ritmo cardiaco (tramite mediatore adrenergico)

Sistema nervoso parasimpatico (nervo vago) ⇒ rallenta il ritmo cardiaco (tramite mediatore colinergico)

Negli altri organi, gli effetti del simpatico e del parasimpatico sono l'inverso.

### **Rapporti spaziali tra le sezioni cardiache**

Margine acuto ⇒ orizzontale

Margine ottuso ⇒ verticale

Il setto interatriale è obliquo, cosicché l'atrio destro è anteriore rispetto all'atrio sinistro e si estende anche più in basso dell'atrio sinistro. L'atrio destro, inoltre, è in rapporto anche con la porzione supero-mediale del ventricolo sinistro (a livello della parte membranacea del setto interventricolare), perché il setto atrio-ventricolare – nella sua parte fibrosa – non è perfettamente orizzontale, ma ha un andamento a "S": superiormente è interatriale, inferiormente interventricolare. In questo modo, c'è una connessione tra atrio destro e ventricolo sinistro.

Il ventricolo sinistro ha una parete antero-mediale e una parete postero-laterale, come i lembi della valvola mitrale.

